Aus der Prosektur des Krankenhauses r. d. J. zu München.

Ueber cystische Tumoren

im Bereiche des Infundibulum cerebri.

(Mit einer Abbildung.)

Inaugural-Dissertation

der

hohen medizinischen Fakultät der Universität München

zur

Erlangung der Doktorwürde

vorgelegt von

Walter Klestadt

Medizinalpraktikant aus Bernburg.

München 1906.

Kgl. Hofbuchdruckerei Kastner & Callwey.

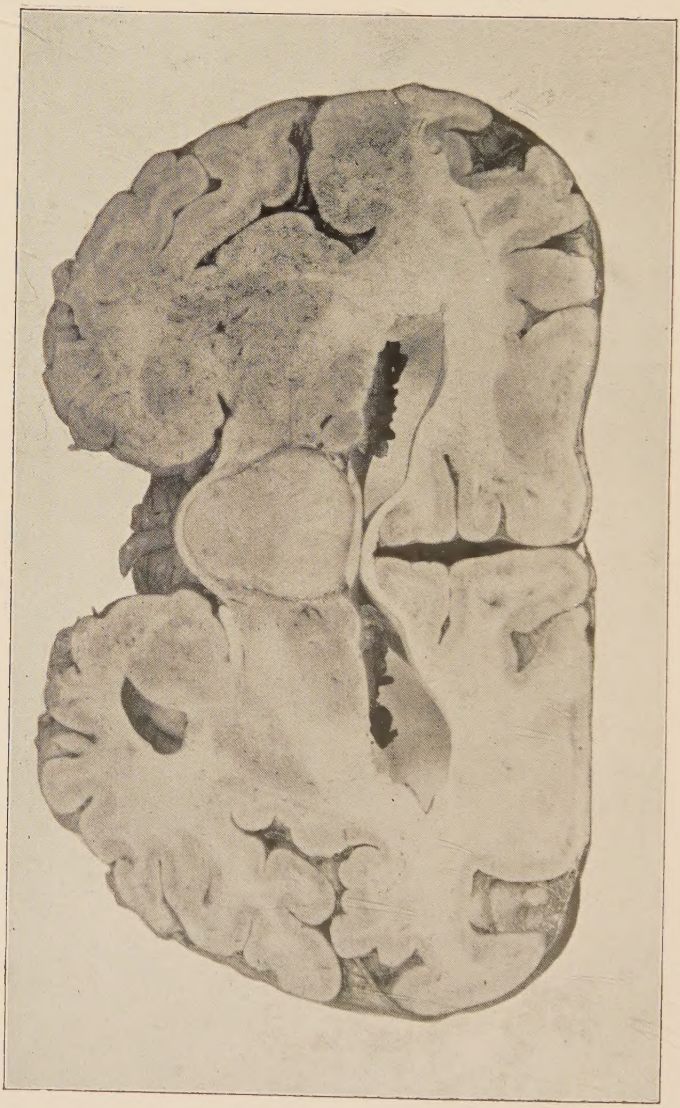

Aus der Prosektur des Krankenhauses r. d. J. zu München.

Ueber cystische Tumoren

im Bereiche des Infundibulum cerebri.

(Mit einer Abbildung.)

Inaugural-Dissertation

der

hohen medizinischen Fakultät der Universität München

zur

Erlangung der Doktorwürde

vorgelegt von

Walter Klestadt

Medizinalpraktikant aus Bernburg.

München 1906.

Kgl. Hofbuchdruckerei Kastner & Callwey.

Gedruckt mit Genehmigung der medizinischen Fakultät der Universität in München.

Referent:

o. ö. Professor Obermedizinalrat Dr. v. Bollinger.

Den Eltern zu Dank!

Digitized by the Internet Archive
in 2026

https://archive.org/details/IA41552318_0147

Ueber cystische Tumoren im Bereiche des Infundibulumcerebri.

Diese Ueberschrift führte eine Abhandlung Langers aus dem Jahre 1892, die zum erstenmale einen neuen Gesichtspunkt in der Entstehung der Infundibularcysten näher würdigte. Ich gab meiner Arbeit den gleichen Namen, weil Langers Ausführung mich veranlaßte, im Anschluß an einen auch in diese Gruppe gehörigen Fall, die in dieser Gegend vorkommenden Arten cystischer Tumoren in Kürze zusammenzufassen.

In meine Ausführungen reiht sich die Besprechung eines Falles ein, der am 11. IV. 1906 in der Prosektur des Krankenhauses r. d. I. (München) zur Sektion kam. Aus der kurzen Krankengeschichte möchte ich nur folgendes hervorheben:

Die Patientin A. S., 63 Jahre alt, wurde Ende Herbst 1905 mit einem Oberarmhalsbruch der chirurgischen Station eingeliefert. Hier zeigte sie ausgeprägten Marasmus, einmal wurde incontinentia alvi et urinae vermerkt. Später auf die innere Abteilung verlegt, begann ein allmähliches Hinsiechen. Sie wurde körperlich und gemütlich schwerfälliger, bei gutem, aber nicht exzessivem Appetit setzte sie immer mehr Fett an. Von Januar an wurde sie fortschreitend unbeweglicher,

im Februar versagte die aktive Bewegungsfähigkeit vollkommen. Dabei trat eine merkwürdig ausgedehnte Decubituserkrankung und zwar schwerer Form auf, selbst am Ellenbogen und an der Außenseite des kleinen Fingers. Ein genauer Nervenstatus fehlt. Zunehmender Marasmus, ungenügende Herztätigkeit führten bei der dauernd fetter werdenden Patientin den Tod herbei.

Sektionsbefund.[1])

A. S., 63 Jahre, Schuhmacherswitwe. Gest. 10. IV. 06 $1^1/_2$ Uhr nachm., Sekt. 11. IV. 06 $9^3/_4$ Uhr vorm., sez. von Pros. Dr. Oberndorfer.

Anatomische Diagnose: Kugeliger Tumor der Hirnbasis in der Gegend des Chiasma nervorum opticorum.

Adipositas cordis bei adipositas universalis. Lungenemphysem mit beginnender Bronchopneumonie r. ob. Weicher Milztumor. Calculosis der linken Niere. Cholelithiasis mit Verödung der Gallenblase. Verwachsung der rechten Adnexe mit Netz und Mesenterium unter Strangbildung und Kompression des untersten Ileums. Arteriosklerose mit Zunahme in den peripheren Arterien, besonders unten. Hochgradiger Decubitus am Kreuzbein und am rechten Trochanter. Alte Fraktur mit hypertrophischem Callus des rechten Humerus.

Kleine, sehr fette Leiche mit blassen Hautdecken. Totenstarre gelöst. An den unteren Extremitäten, besonders in der Gegend der Knöchel starkes Oedem.

[1]) S. J. 142. 06. (Prosekt. Krankenh. München r. d. J.)

Das rechte Bein ist in der Gegend des Hüftgelenks abnorm beweglich. In der Gegend des Trochanter ein tiefgreifender Decubitus von ca. kleiner Faustgröße, aus dem Fetzen hervorhängen. Finger an beiden Händen in starker Flexionsstellung, am rechten kleinen Finger ein nahezu völlig geheilter Decubitus, am rechten Ellenbogen ein ca. markstückgroßer Defekt.

Subkutanes Fettgewebe sehr reichlich. Muskulatur stark von Fett durchsetzt, sehr brüchig.

Leber überragt den Rippenbogen nicht. Das grosse Netz sehr fettreich, ist mit den rechten Adnexen der Ileocoecalgegend durch bindegewebige Spangen fest verwachsen. Wurmfortsatz klein, obliteriert. Im kleinen Becken kein besonderer Befund. Zwerchfellstand: rechts oberer Rand der 4., links unterer Rand der 5. Rippe.

Beide Lungen etwas gebläht, frei. Herzbeutel liegt in Handtellergröße vor. Im Herzbeutel 30 ccm seröse Flüssigkeit.

Zungengrund, Pharynx, Oesophagus ohne Befund. Kehlkopf, Trachea mit etwas schleimigem Inhalt. Beide Schilddrüsenhälften sind vergrößert, von Adenomknoten durchsetzt. Bifurkationsdrüsen ohne Befund.

Das Herz verhältnismäßig groß. Das Epikard überaus fettreich, das Fettgewebe z. T. bis $1^1/_2$ cm dick. Foramen ovale geschlossen. Muskulatur des rechten Ventrikels ziemlich kräftig, nur wenig von Fett durchsetzt, die des linken Ventrikels etwas hypertrophisch, brüchiger als die des rechten. Rechts Trabekel abgeplattet, Einlagerungen fehlen. Die Coronargefäße ohne Befund, die Klap-

penapparate überall intakt. Die Aorta zeigt nur direkt oberhalb der Klappen und am Arcus leichte Verdickung.

Rechte Lunge ist groß, vierlappig, mit glatter Pleura, im Bereiche des Oberlappens, ebenso im Mittel- und Unterlappen das Gewebe blaß, blutarm, Saftgehalt etwas vermehrt. Im Bereich des Unterlappens einzelne, bis halbkirschgroße, dunklere, luftleere Partien.

Linke Lunge zeigt denselben Befund. Saftgehalt in dem Oberlappen stark vermehrt. Bronchien und große Gefäße beiderseits ohne Befund.

Leber ist klein, Kapsel glatt, auf der Schnittfläche sehr deutliche Zeichnung. Das Gewebe ziemlich weich, Centra der Acini sehr dunkel. In der Gallenblase ein kleiner, etwa walnußgroßer Stein, der stellenweise von einer mit ihm fest verwachsenen, ganz dünnen bindegewebigen Kapsel umgeben ist.

Milz ist klein, weich, die Pulpa als schmierige, braune Masse überquellend.

Der Magen ohne Befund; ebenso Darm.

Der erwähnte Strang, der vom rechten Parametrium zum Netz zieht, überschreitet straff gespannt das Ileum nahe der Klappe, dieses komprimierend.

Beide Nebennieren ohne Befund.

Linke Niere in enormer Fettkapsel. Fibrosa leicht abziehbar. Die Oberfläche von zahlreichen Narben durchsetzt. Auf der Schnittfläche das Nierengewebe etwas derber als normal. Die Rinde etwas verschmälert. Zeichnung undeutlich. Im Nierenbecken ein ca. kirschgroßer, unregel-

mäßig gestalteter brauner Stein. Rechte Niere zeigt etwas deutlichere Zeichnung auf der Schnittfläche. Das Hilusfettgewebe ist sehr stark vermehrt, sonst verhält sie sich vollständig wie die linke.

Die Mesenterialgefäße sind etwas verdickt.

Pankreas sehr fettreich.

Die Aorta zeigt im abdominellen Teil Zunahme der Verdickung der Intima mit Verkalkung.

Rectum ohne Befund.

Harnblase etwas gedehnt, ohne Veränderungen.

Genitalien: Der Uterus ist sehr groß. In der Cervix massenhaft bis hanfkorngroße, dichtstehende Cysten der Schleimhaut. Sonst kein weiterer Befund.

Der rechte Humeruskopf ist stark aufgetrieben, der Gelenkkopf herabgesunken. Arteria und Vena brachialis rechts ohne Befund.

Gehirn: Schädeldach von mittlerer Dicke mit gut erhaltener Diploe. Die harte Hirnhaut ohne wesentlichen Befund. Die weichen Hirnhäute an der Konvexität etwas oedematös. Die Windungen sind etwas abgeplattet, die weichen Häute der Basis ohne Einlagerung. An der Schädelbasis beobachtet man eine halbkugelförmige Vertiefung der Sella turcica. Die Hypophysis ist sehr stark abgeplattet und liegt am Grunde dieser Vertiefung. Das Chiasma nervorum opticorum ist durch einen kirschgroßen, ziemlich derben, gelblichen, kugeligen Tumor, der von der Hirnbasis ausgeht, vorgewölbt. Der Tumor ist von ganz glatter Oberfläche. Auf dem Körper des Keilbeins

findet sich der Dura aufgelagert, ebenfalls noch an der Grundlage der Geschwulst im Tractus opticus offenbar durch die Wegnahme des Tumors von der Unterlage entstanden, eine abstreifbare, feinkrümelige Masse, die bei der mikroskopischen Untersuchung aus spindelartigen Zellen mit zahlreichen Schichtungskugeln besteht.

Rückenmark ohne Befund.

Nach Härtung des Gehirns in Formol wurde am 27. IV. 06 ein frontaler Schnitt durch die vor dem Hypophysenstiel gelegene Trichtergegend, ungefähr 2 mm hinter dem Chiasma nervorum opticorum geführt. Auf diesem erkennt man den Tumor, der ungefähr die Größe einer Pflaume besitzt, in der Substanz des Infundibulum gelegen. Er ist scharf begrenzt und ist in eine kapselartige Umhüllung locker eingebettet so, daß er leicht herausgedrückt werden kann. Nach Herausnahme zeigt er die Gestalt einer symmetrisch geformten Birne, die gegen das Stielende flach abgestumpft ist. Von harter Konsistenz, behält er bei Druck seine Form. Die Oberfläche ist ganz glatt und glänzend. Gleichfalls vollkommen glatt erscheint seine Schnittfläche. Sie ist grau, schwach durchscheinend wie Milchglas, nur in der Mitte, besonders in dem dorsalen größeren Teile finden sich gelbe, undurchsichtige Flecken. Die Innenwand der Kapsel ist von derselben glatten Beschaffenheit und demselben Glanze wie die Außenfläche des Tumors. Dieser hat das Infundibulum nach unten gedrängt, das Chiasma nach vorn verschoben, die Sella turcica — ohne Knochenarrosion — kugelig vertieft, die zum Teil grau ver-

färbten tracti optici abgeflacht. Mit dem Tentorium Sellae turcicae ist die Hypophyse plattgedrückt und napfförmig eingedellt; in dieser tiefen Grube liegt der durchschnittene Hypophysenstiel. Die Lamina terminalis ist zu einer durchscheinenden, seidenpapierdünnen Platte geworden. Diese besteht aus Pia und Kapselwand, die beide gut in ihrer Fortsetzung auf die Umgebung verfolgt werden können; von Nervensubstanz sind in dieser Platte nur noch einzelne gelbe Fleckchen zu sehen. Der Boden des III. Ventrikels ist in die Höhe gehoben bis nahe an den Balken, dabei verdickt und leicht in Lamellen spaltbar. Durch diese Formveränderung ist der III. Ventrikel fast vollkommen verstrichen, und der Tumorkapsel liegen die etwas zu dreieckiger Form abgeplatteten Thalami optici unmittelbar an, die zugleich etwas nach oben und außen verlagert sind. Eine dünne Lamelle mit verschiedenen Defekten stellt noch den Rest des Septum pellucidum dar, das sich am nur als schmalen, platten Streifen erkennbaren Balken — alle sonstigen Reliefzeichnungen der vorderen Hirnhöhlen sind gänzlich verschwunden — ansetzt. Die Seitenventrikel sind stark erweitert. Das Ependym ist allenthalben von glatter Oberfläche und gewohntem Glanze, ohne irgendwo verdickt zu sein. Ebenso verhält sich die Pia mater an der basalen Fläche, speziell an der Lamina terminalis. (S. Abbildung.)

Von den abstreifbaren Massen ist nichts mehr zu sehen, sie gehörten zweifellos zur Dura mater und von einem Zusammenhang mit dem Tumor kann nicht mehr die Rede sein.

Die mikroskopische Untersuchung (vorgenommen an frontalen Schnitten durch Tumor, Dach und Boden des Infundibulums, horizontalen Schnitten durch Hypophyse, gefärbt mit Haematoxylin-Eosin und Weigert-van Gieson) ergibt: Der Inhalt ist eine homogene kolloidartige Masse, die wie dieses Eosin sehr gut annimmt. Sie füllt den Hohlraum aus, wird nur von in der Richtung des Schnittes gelegene, durch diesen verursachte Risse unterbrochen. Reste organisierter Elemente sind im wesentlichen (s. unt.) nicht zu bemerken. Die Kapsel besteht aus 2 Teilen, einem bindegewebigen äußeren und einem epithelialen inneren. Diesen bildet eine im allgemeinen einschichtige Lage kubischen Epithels mit großen, runden Kernen. An einigen Stellen geht es aber in etwas höhere, zum Teil zweischichtig gelagerte Zellen über, an anderen sind Zellen und Kerne, einem einschichtigen Plattenepithel gleich, abgeflacht, und an wenig wieder anderen Stellen zeigen die Zellen eine Veränderung, die wohl sekretorischer Art ist; die Zelleiber teilweise vergrößert, von in ihnen gelegenen kleineren und größeren Hohlräumen aufgebläht. Hie und da treten diese dem Lumen näher, ja öffnen sich becherförmig in dieses, und in der Nähe des Epithels sieht man einige solche Räume in der Inhaltsmasse. Zwischen solchen Zellen stehen andere, in der Längsrichtung flachgedrückte. Die Kerne dieser Gegend sind stark verändert, von bizarren Formen. Die bindegewebige Kapsel ist gleichfalls zart, nur aus wenigen Lagen fast parallelfasriger, sich in sehr spitzem Winkel durchflechtender Faserlagen mit mäßigem

Kernreichtum bestehend. Sie verdünnt sich sogar an einigen Stellen bis zum Verschwinden. Hier wie im sonstigen Umfang legt sich unmittelbar ohne eigentliche Verbindung die unveränderte Nervensubstanz an; in ihr, besonders um Kapsel und unter dem Boden des III. Ventrikels zahlreiche corpora amylacea. Das Ependym des III. Ventrikels bildet eine Reihe kubischer Zellen mit rundem Kern, an einigen Stellen fehlt es, vielleicht durch Druck von seiten der Geschwulst, wahrscheinlicher infolge Herstellung der Präparate. Unter ihm verlaufen reichliche Gefäße, meist mit deutlichen perivasculären Lymphräumen. Am Boden des Infundibulums findet sich die ebensowenig veränderte, viel Gefäße führende Pia mit einigen abgerissenen Arachnoidalbälkchen. Von Endothel ist hier kaum etwas zu sehen.

Die Hypophyse setzt sich aus dem vorderen, bedeutend größeren und dem hinteren, kleineren Lappen zusammen. Der vordere umgreift den letzteren ringsum. Dieses Verhältnis setzt sich auch auf dem Hypophysenstiel fort, den zwar hauptsächlich das Gewebe des hinteren Lappens einnimmt, in dessen Peripherie aber Reste drüsigen Baues erkennbar sind. Der Vorderlappen enthält sehr reichlich Blutgefäße, Bindegewebe und Zellfollikel; in der Uebergangszone sind diese verschiedentlich zu kleineren, kolloidführenden Räumen erweitert. Der hintere Lappen besteht aus dichtem Bindegewebs- und Nervenfasergeflecht mit gliösen Elementen; er ist auch reich mit Gefäßen und außerdem in Zellen und im Stroma freiliegendem Pigment versehen. Im Stiel findet sich

in seinem Gewebe ein merkwürdiger runder, längsgestellter Hohlraum, dessen oberes Ende, um das Präparat nicht zu zerstören, nicht festgestellt werden konnte. Nirgends kann man endothel- oder epithelartige Wandbekleidungen entdecken, wohl aber unterscheidet ihn seine straffere bindegewebige Form von anderen größeren artificiellen Spalten in seiner Umgebung, auch wird er nicht wie diese von zarten Fasern durchzogen. Ob erweiterter Lymphraum, ob Trichterfortsatz oder etwas anderes, es läßt sich hierüber nichts Sicheres sagen.

Noch etwas Bemerkenswertes ergab die Durchmusterung der Schnitte. An dem Orte, an dem sich der Stiel von der Hypophyse erhebt, liegen zwischen der Substanz des Hinterlappens und dem drüsigen Teil eine runde und zwei längliche Zellinseln. Sie sind massiv, ihre mittleren Zellen von unregelmäßig polygonaler Form, die Lage am Rand zylindrisch. Zwischen den erstgenannten ziehen sich Intercellularräume hin, von feinen, zellverbindenden Streifen durchquert. Es gleichen diese Zellen dem stratum cylindricum und filamentosum des geschichteten Plattenepithels. Zwischen diesen Nestern findet sich noch in ihrer Verlaufsrichtung, die zugleich der des Stieles entspricht, ein länglicher Streifen, der aus zwei Reihen derselben, aber nur zylindrischen Zellen besteht und kein Lumen besitzt.

Wir haben also einen pathologischen Hohlraum vor uns, ausgekleidet mit Epithel, an einer Stelle gelegen, die normalerweise kein Epithel postembryonal führen soll. Eine Vermehrung der

Zellen in größerem Maße muß stattgefunden haben, da sie sehr dicht stehen. Die Zellen tragen keine Zeichen des Absterbens an sich. Ich rechne meinen Fall zu den echten cystischen Neubildungen. Denn er erfüllt die schon von Virchow verlangten und später festgehaltenen Grundbedingungen; er erzeugt „den Eindruck, daß er als etwas relativ Unabhängiges neben den Teilen vorhanden ist, daß er nicht einfach einen bloßen Mangel ausdrückt. Es ist immer die Vorstellung dabei, daß etwas Produktives in der Geschwulst gegeben ist".

Versuchen wir uns klar zu machen, woher solche epithelialen Cysten im Bereiche des Infundibulums stammen könnten, so finden wir dieser Gegend zunächst über und unter ihr je ein epitheliales Organ: das Ependym des Centralkanals und die glandula pituitaria. Beide zwar Abkömmlinge desselben Keimblattes, differenzieren sie sich frühzeitig selbständig, treten aber anatomisch wieder in nahe Beziehung, nämlich an der Hypophyse. Erinnern wir uns dieses Herganges:

Von dem Ende der ektodermalen Mundbucht aus sproßt in der 4. Embryonalwoche (nach His) die sogenannte Rathke'sche Hypophysentasche aus; diese vertieft sich immer mehr und wächst durch das schädelbasisbildende embryonale Bindegewebe nach oben durch. Während sich dies nun fester um ihr orales Ende legt, schnürt sich das blinde Ende zu einem Säckchen ab. Dieses besteht aus geschichteten Cylinderzellen. Von ihm wachsen hohle Schläuche aus, die sich hinwiederum bald abschnüren und zugleich von gefäß-

reichem Bindegewebe umschlossen werden. Der Hypophysengang verliert dann seine Lichtung und verschwindet durch Rückbildung beim Menschen bis auf sehr seltene Ausnahmen (Suchaneck). Indessen ist von dem Neuralrohr der Zwischenhirnanlage aus ein ähnliches Hohlgebilde mit Cylinderepithel nach unten gegen die Rückfläche der Drüsenanlage vorgewachsen, legt sich in eine Vertiefung derselben und verwächst mit ihr. Im vorderen Lappen bleiben die ursprünglichen Hohlräume nur in der Grenzzone erhalten, die neuen Sprossen verlieren ihr Lumen gänzlich oder doch bis auf sehr enge Lücken. Im hinteren Teile werden die Epithelzellen niedriger, adventitielles Gefäßgewebe wuchert dagegen, der Hohlgang obliteriert, und allmählich bilden sich die anatomischen Verhältnisse in beiden Lappen gleich denen aus, wie sie auch unser mikroskopischer Befund ergab, nur daß wir hier ein älteres Individuum vor uns haben.

Es wachsen nämlich besonders im höheren Alter Teile des Vorderlappens in den Hinterlappen hinein und schieben sich auch weiter in den Stiel vor, oder auch es wird der Hinterlappen gewissermaßen kompensatorisch umwachsen. Es ist daher erklärlich, daß überhaupt Cysten der vorderen Teile der Hypophyse, die sich mit Vorliebe in der Grenzzone, dem Orte der persistierenden Hohlräume bilden, leicht denselben Weg nehmen, oder doch in den nach oben vorgedrungenen drüsigen Teilen entstehen.

So sah Thallmayr Cysten im hinteren Teile durch Verlagerung aus dem vorderen entstanden; Weichselbaum eine solche im Hinterlappen;

des gleichzeitigen Vorhandenseins einer Kolloidcyste im Vorderlappen wegen leitete er sie von diesem ab. Diese Cysten sind meist nicht über erbsengroß, daß jedoch dies nicht stets der Fall zu sein braucht, bewiesen Fälle der Literatur. Sie nahmen nicht nur die ganze Hypophyse ein, verdrängten die Hirnbasis und usurierten den Knochen, wie der von Weigert und verschiedene von Boyce und Beadles; ein weiterer ließ auch noch den Hypophysenstiel und das Infundibulum in sich aufgehen, lag dann im III. Ventrikel und reichte in die Seitenventrikel hinein. Diesen beobachtete Zenker. Es war eine dreiteilige Cyste mit geschichtetem Pflasterepithel, von der sich überhaupt nur sagen ließ, daß sie von der Hypophyse ausgegangen sein müßte.

Wollen wir aber das Entstehen von Neubildungen aus den vorgeschobenen Drüsenteilen der Hypophysis weiter verfolgen, so müssen wir bei der Seltenheit derselben im allgemeinen auch einige nichtcystische Formen heranziehen.

Benda teilte einen Fall von Tumor im Hypophysenstiel mit, der mit Akromegalie einherging. Er konnte einen nachweisbaren Zusammenhang mit dem vorderen Lappen feststellen.

Boyce und Beadles fanden Hyperplasien von Drüsenschläuchen zwischen den Pedunculis und dem Chiasma im vorderen Teil des Infundibulum gelegen, von denen sie glauben, daß sie von der glandula pituitaria ausgehen.

In seinem Lehrbuche erwähnt Ziegler, daß (nach Saxer) epitheliale Tumoren unserer Gegend, die teils cylindrisches, teils geschichtetes

Plattenepithel enthalten, wahrscheinlich von epithelialen Schläuchen der Hypophyse im Infundibulum ausgehen, ohne daß die Hypophyse selbst in Mitleidenschaft gezogen wäre.

Vollständig dem Infundibulum angehörig war eine cystische Geschwulst Thallmayrs, die „offenbar der Hypophyse angehörte". Sie lag unter dem III. Ventrikel, hatte aber dessen Dach zur Atrophie gebracht. Das Chiasma mit seiner Umgebung war ebenfalls, wie in unserem Falle, bedeutend nach unten und vorne gedrängt. Die Wand bestand aus geschichtetem Epithel, so wie Verfasser es in Kolloidcysten der Hypophysis charakteristisch finden will.

An dieser Stelle befinden sich nun auch eine Reihe cystischer Neubildungen, für die, besonders von Langer, der andere Entstehungsmodus geltend gemacht wird. Es sind das zunächst seine beiden Beobachtungen: zwei ungefähr walnußgroße cystische Formationen im Bereiche des Infundibulum. Sie dislocieren das Chiasma nervorum opticorum nach vorn, die tracti optici sind abgeflacht und ebenso wie die pedunculi cerebri auseinandergedrängt; die corpora candicantia nach hinten komprimiert. Sie protuberierten gegen den III. Ventrikel und standen in untrennbarem Zusammenhang mit dem Stiel der Hypophyse.

Die Wandung der Cysten bestand im allgemeinen aus zartem, zellreichem Bindegewebe und war an ihrer Innenfläche mit einschichtigem Cylinderepithel ausgekleidet. An einigen Stellen trug die Innenfläche auch Papillen aus zartem, fasrigem Bindegewebe, das stellenweise myxomatös

entartet war. Diese waren mit geschichtetem Cylinderepithel bekleidet. In der Wand waren keine drüsigen Veränderungen sichtbar. Flimmerhaare hatte er nirgends, auch nicht im frischen Zustand finden können. In jedem Falle war das Ependym verdickt und wies papilläre Excrescenzen auf. Bei der mikroskopischen Untersuchung der Verbindung mit dem Hypophysenstiel zeigte sich der feste Zusammenhang mit dem hinteren Teile desselben; der vordere Stielteil war scharf abgegrenzt.

Seine auf die Möglichkeit der Entstehung vom Trichterfortsatz gerichteten Untersuchungen ergaben nun eine Bestätigung und Ergänzung früherer Befunde. Die Teilung des Stieles in die beiden entsprechenden Hälften war bekannt. Luschka hatte Reste von degeneriertem Flimmerepithel im hinteren Stielteil wie auch im Hinterlappen der Hypophyse selbst gefunden. Aehnliches beschreibt Müller bei Henle, und von Mihalkowicz sah von Cylinderepithel bedeckte Reste des centralen Hohlganges, aus dem der Trichterfortsatz sich entwickelt, in dem unteren Abschnitt erhalten bleiben.

Unter 24 Hypophysen erhob Langer zwei wichtige Befunde. In dem ersten Falle befanden sich in der Fortsetzung der Richtung des Trichters zwei hintereinandergelegene Epithelcystchen, die vom eigentlichen Hohlraum des Infundibulum getrennt waren. Der zweite Fall zeigte nur eine solche, aber oberhalb des blinden Trichterendes bestand eine ringförmige Epithelwucherung, die den augenscheinlichen Eindruck erweckte, als ob

hier die Abschnürung im Begriffe der Entstehung sei. Außerdem aber nahm er wahr, daß unter seinen 24 Fällen der Trichterfortsatz verschieden tief in den Stiel hineinragte, so wie es für das Verhältnis bei jüngeren und älteren Individuen schon bekannt war. Langer glaubt daher, daß Infundibularcysten entstehen können durch eine ungleichmäßig von unten nach oben fortschreitende Obliteration des im embryonalen Leben tief nach abwärts reichenden Trichterlumens und nimmt das auch für seine beiden Fälle an.

Für Analoga hält er 4 Fälle der älteren Literatur von Malacarne, Rokitansky, Engel und E. Wagner. In der neueren traf ich nur auf einen gleichartigen von Buhecker. Dieser cystische Tumor besitzt ungefähr gleiche Größen- und Lageverhältnisse wie der unsrige; sein Ausgangspunkt ist das Infundibulum, und der hintere fasrige Abschnitt der Hypophyse steht mit der unteren hinteren Cystenwand in kontinuierlichem Zusammenhang. Die mikroskopische Untersuchung lautet auf Polycystoma papilliferum mit geschichtetem Plattenepithel.

Außer dieser unvollkommenen Verschlußbildung der embryonalen Trichtertasche kommt auch hier die Versprengung von Zellen aus dem Verbande in Betracht. Auf diesen Vorgang deuten gewisse Befunde hin, die im Centralnervensystem überhaupt gemacht wurden. Stroebe fand in Gliomen epithelausgekleidete Hohlräume mit cylindrischen, geschichtet cylindrischen, geschichtet kubischen und auch einfachen polygonalen Zellen, die nach seiner Meinung vom embryo-

nalen Neuralrohrepithel stammen und auch der Ausgangspunkt von Gliomen sein sollen. Cylinderepithel ausgekleidete Hohlräume beobachtete auch Arnold in einer mißbildeten Hirnmasse eines Hemicephalen. Gleichen Ursprungs scheint auch die von Selke beschriebene epidermoidähnliche, unregelmäßig verzweigte, schlauchartige Einlagerung zu sein, die ohne irgendwelche Verbindung mit dem Ependym 2 mm seitlich entfernt von diesem sich in der Hirnsubstanz befand. Sie trug ein geschichtetes Plattenepithel und enthielt reichlich desquamierte Zellen. Zugleich war ein größeres epitheliales Papillom im III. Ventrikel vorhanden, dessen geschichtetes Plattenepithel ging am Boden der Geschwulst unmittelbar über in das Ependymepithel. Das Ependym selbst ließ aber nirgends eine Neigung erkennen, in die Gehirnsubstanz hineinzuwuchern. Auch Fabris führt seine papilläre Epithelcyste — cylindrische Flimmerzellen, teilweise plattgedrückt mit geringer Beteiligung des Bindegewebes — auf ein verirrtes Epitheldivertikel aus dem spinalen Centralkanal zurück.

Ein zweiter Weg bietet sich noch zur Entstehung solcher Cysten: eine Abschnürung von Ventrikelteilen selbst. Virchow beschrieb sie schon vor ca. 50 Jahren, und von Kahler und Pick stammt ein Fall, in dem das hintere Horn eines Seitenventrikels durch einen abnormen Verschlußvorgang abgeschnürt, eine mit Würfelepithel ausgekleidete selbständige Höhle bildete. Dem ganz entsprechend wäre der Vorgang bei Abschnürung des Trichterfortsatzes, wenn man

mit Luschka, Virchow und Benda diesen als das filum terminale anterius des Neuralkanals auffaßt.

Das ist auch im extrauterinen Leben möglich und leitet über in die postembryonalen Vorgänge. Dann sind die Epithelversprengungen meist sekundäre Erscheinungen von Ependymerkrankungen. Wie bei Syringomyelie sich oft im Rückenmark drüsenartige Sprossen des Ependymepithels abschnüren, so neigt die sogenannte Ependymitis granulosa zu cystischen Epithelproliferationen, die den Zusammenhang mit dem Mutterboden verlieren, unter diesem in der Hirnsubstanz liegen und sich nun selbständig entwickeln können. Ein solches Bild gibt eine Zeichnung der Ependymitis granulosa bei Blasius. Aschoff hat sich eingehender mit der Frage der atypischen Epithelwucherungen und der Entstehung derartiger pathologischer Drüsenräume beschäftigt.

Die Ventrikelabschnürung, die entzündliche, die embryonale Epithelversprengung könnte sehr wohl im Grunde des III. Ventrikels und ins Infundibulum hinein erfolgen. Nicht gerade von dem Neuralrohr stammende, wohl aber in dies Gebiet der Keimverlagerung gehörige cystische Tumoren haben gerade an diesem Flecke eine Prädilektionsstelle. Das sind die Dermoide und Epidermoide, meist wegen gewisser Charakteristika den sogenannten Perlgeschwülsten zugerechnet. Wie der Name besagt, erfolgt die Versprengung ihrer Anlagen von einer am weitesten dorsal gelegenen Stelle, der Epidermis. Wie Boström nachwies, muß es sich um Zellen handeln, die zu früher Zeit

(3.—5. Woche) beim Verschluß der Medullarrinne zum Rohr und der Entstehung der sekundären Hirnbläschen aus den primären in die Pialanlage geraten und von hier aus bei Neubildung sich in die Hirnsubstanz hineindrängen. Wenn Benecke der Meinung ist, daß eine Verlagerung ebensolcher Zellen von der ektodermalen Mundbucht an der Vereinigungszone mit dem Entoderm ausgehen kann, so verdient es auch Beachtung, da sich in meinem Falle drei Epithelinseln des stratum germinativum im Hypophysenstiel unterhalb des Tentorium sellae turcicae befanden. Die Silbermethode „die er und Blasius zum Beweis ins Feld führen, dürfte aber nicht ausschlaggebend sein, da Ribbert darauf aufmerksam macht, daß eine ähnliche Kittleistenzeichnung auch auf der Innenfläche von Cysten unzweifelhaft epidermiden Ursprungs hervorgerufen werden kann.

Für diese Geschwülste wird auch noch eine andere Entstehungsweise namhaft gemacht. Wiederum ist das Ventrikelependym der Ausgangspunkt. Eine direkte Metaplasie seines Epithels in epidermidales soll dabei stattfinden. Von verschiedenen Seiten, besonders von Benda, wird diese Hypothese verfochten. Er führt auch eine Perlgeschwulst als Beispiel an, die sich im Gebiete des Infundibulum befindet. Und ich möchte auch darauf aufmerksam machen, daß sowohl bei dem oben erwähnten papillären Epitheliom von Selke die kubischen Ependymzellen unmittelbar in geschichtetes Plattenepithel übergingen, wie das die verschiedenen oben zitierten Epithelinseln in der Nähe des Neuralepithels häufig geschichtetes Plattenepithel enthielten.

Immerhin ist vielleicht noch nicht mal eine eigentliche Metaplasie stets notwendig. Die Medullarplatte stammt von der Epidermis. Es könnten einmal einige Zellen sich nicht zu Neuralepithelzellen differenzieren oder zum anderen auch vom Rande aus in die Medullarplatte Epidermiszellen bei den hier reichlich vor sich gehenden Wachstumsvorgängen hineingeschoben werden. Es ist nun möglich, sich vorzustellen, daß diese ebenso gut im Verbande unverändert liegen bleiben können, wie abgesonderte Inseln in der Hirnmasse so lange, bis sie irgendwie zur Geschwulstbildung gebracht werden.

Noch eine andere Gruppe von Perlgeschwülsten kann hier entstehen, solche endothelialen Charakters, wie von Borst und Dürck betont wird. Sie entstammen den Endothelien, die die Subarachnoidealräume auskleiden. Von der Arachnoidea ausgehend, kommen auch andere Cysten, aber meist sehr klein und in nächster Nähe bleibend vor. Nach Zieglers Beschreibung liegt bei ihnen das Arachnoidalendothel am äußeren Umfang auf einer zarten Bindegewebskapsel, die an der Innenfläche nur selten von Zellschichten gedeckt ist.

Eigentlich gehören schon diese Formen nicht mehr ins Gebiet der echten epithelialen Cysten. Sicher nicht ist das der Fall bei verschiedenen anderen hier vorkommenden cystischen Tumoren. So die cystische Degeneration der Arachnoidea, von Robert Langerhaus beschrieben und zum Teil für congenitalen Ursprungs gehalten, die proliferierende cystische Bindegewebsgeschwulst der

Plexus, welche Ernst Haeckel genauer untersuchte und die parasitären Cysten. Ich erwähne sie nur, weil sie, besonders die letztgenannten, makroskopisch einmal große Aehnlichkeit mit den Infundibularcysten haben können. Sie können ja in der Substanz des Ventrikelbodens sich entwickeln, meistens liegen sie jedoch im III. Ventrikel selbst und machen, wie alle hier befindlichen größeren Geschwülste, nur die gleichen Verdrängungserscheinungen wie unsere Tumoren.

Unser Tumor kann also mikroskopisch nicht für eine parasitäre Cyste gelten; es fand sich auch gar kein organisierter Rest eines Parasiten, und zudem war die Cyste solitär. Von dem Arachnoidalendothel oder einer erweiterten Lymphkapillare ist sie wohl auch nicht abzuleiten. Der durchaus nicht endotheliale Charakter der Zellen, wie die starke Sekretion wären nicht ausschlaggebend. Denn Borst führt in seiner Geschwulstlehre aus, daß nach anderer und seinen eigenen Erfahrungen Veränderungen des Endothels — und zwar auch des sicher aus bindegewebigen Anlagen entstandenen, wie des der Gefäße — in kubische Zellen und geschichtete Lagen vorkommt. Er weist nach, daß die physiologische Sekretion der Endothelien in pathologische Bahnen geraten und selbst kolloidartige Massen hervorbringen kann. Aber auch dann sind rein cystische und drüsenartige Formen wohl sehr selten. Bei uns handelt es sich um eine ganz isolierte Cyste. In seiner Beweisführung geht er von dem häufigen Vorkommnis dieser Erscheinungen bei entzündlichen Vorgängen aus. Und solche sind bei uns auch absolut nicht zu finden.

Eine Bildung von seiten der Pialendothelien würde wohl außerdem zunächst in den Subarachnoidalraum ihren Weg nehmen, zum mindesten nicht wie unsere Cyste durch ihre symmetrische Lage so den Eindruck der Entstehung im Infundibulum selbst andeuten. Jedenfalls ist die Annahme einer Entstehung an Ort und Stelle, wie sie unten auf Grund anatomisch-entwickelungsgeschichtlicher Verhältnisse gemacht werden kann, natürlicher und schon deshalb vorzuziehen.

Den Perlgeschwülsten, wie gesagt die häufigsten Cysten dieser Region, den Tumor einzureihen, bietet sich überhaupt kein Anlaß. Er enthält nicht die für diese charakteristischen Schichtungsgebilde, die durch Interferenzerscheinungen den ihnen eigenen Perlmutterglanz bekommen; auch Cholestearinkrystalle, ein fast regelmäßiger Befund in ihrer Inhaltsmasse, sah ich nirgends, auf den Zellen lagen nirgendwo faserige Lamellen auf, die hornschüppchenartiges Aussehen gehabt hätten; sie selbst hatten nicht den Charakter epidermidaler Elemente.

„Hier will ich einschalten, daß die im Protokoll erwähnten krümeligen Massen mit Schichtungskugeln von Herrn Prosektor Dr. Oberndorfer näher untersucht, nur als zur Dura mater gehörend, ohne jede Verbindung mit dem Tumor erkannt und für psammöse Bildungen der Dura gehalten wurden. Dabei sei bemerkt, daß Nehrkorn ganz ähnliche Massen in noch weiterer Ausdehnung an der Hirnbasis fand. Er hatte deshalb gleichfalls den Verdacht, der Tumor im Gehirn sei eine Perlgeschwulst. Das war er auch — seiner Meinung nach ein Endotheliom — aber ohne jedwede Verbindung mit diesen krümeligen Blättchen. Diese vielmehr gehörten der harten Hirnhaut an.“

Damit kommen wir auf unsere ersten Vermutungen zurück. Erstens bringt die Literatur einige Fälle von Infundibularcysten, die in den Hypophysenanlagen ihren Ursprung haben. Dann liegen hier entwicklungsgeschichtlich epitheliale Organe an Ort und Stelle, die durch Anomalie der Rückbildung zu Cystenbildungen Anlaß geben können. Ferner kommt noch ein postembryonales Aufwärtsrücken der drüsigen Bestandteile vom Vorderlappen aus vor. Und zuletzt wissen wir, daß hier Versprengungen vorkommen, sicher von der Epidermis und vom Ventrikelependymepithel, wahrscheinlich auch von der Mundbucht aus. Man kann vermuten, daß wie bei den Verschluß- und Durchbruchsvorgängen an Neuralrohr und Rachenhaut auch durch die ziemlich starke Kopfkrümmung eine Veränderung der inneren Spannung der Gewebe im Sinne Ribberts statthat. Bei der Neigung der versprengten Keime zum Wuchern kann man daran denken, daß solche Faltenbildung schon physiologisch derart entsteht, daß einige Zellen eine stärkere Wachstumsenergie zeigen als ihre Nachbarn. Merkwürdig bleibt aber auch hier, warum diese Zellen nun solange, manchmal immer unverändert bleiben, oder andere im Gewebsverband auch wuchern können. Eine Cystenbildung aus versprengten Zellen ist sicher festgestellt. Wenn auch die meisten experimentellen Verlagerungen regressive Metamorphosen an den Zellen ergaben, so sind die traumatischen Epithelcysten der Hohlhand ein unstreitiger Beleg.

Wie wollen wir aber unterscheiden, ob unsere Cyste dem drüsigen oder dem Nerventeile ent-

stammt? Eine direkte Verbindung konnte ich mit beiden Gebilden nicht konstatieren. Die Cyste liegt an der Stelle des früheren Trichterfortsatzes. Den Hohlraum im Stiel können wir nicht verwerten. Ein Follikel müßte erst heraufgewachsen oder verlagert sein. Bis in den Stiel sind solche allerdings zu verfolgen. Die drei Epithelinseln scheinen ja auch von unten her zu stammen, aber, wie Bostroem uns gezeigt hat, nehmen sie häufiger den weiten Weg von der Dorsalseite her.

Das Epithel kann bei Cysten beiderlei Genese vom einschichtigen kubischen, platten, cylindrischen bis zum geschichteten Cylinder- und Plattenepithel in mannigfachster Zusammenstellung vorkommen. Flimmerepithelien gibt es sowohl in den Cysten der Uebergangszone, wie am Ependymepithel; sie würden, wenn nachgewiesen, keinen Unterscheidungsgrund abgeben. Indes scheint mir bei den Abkömmlingen des Neuralrohres die Häufigkeit der Papillenbildung und des geschichteten Plattenepithels interessant und bemerkenswert. Ich greife dabei auf Wahrnehmungen Rokitanskys zurück. Schon er führt an einer Stelle seines Lehrbuches, deren Wortlaut Langer auf Neuralinfundibularcysten bezieht, aus: „In seltenen Fällen kommen zusammengesetzte Cysten mit blumenkohlartigen Wucherungen von der Cystenwand aus vor. Ihr gewöhnlicher Sitz und Ausgangspunkt ist unserer Beobachtung zufolge das Tuber cinereum, woher sie ganz in den III. Ventrikel eindringen." An unserer Cyste fand sich nirgends auch nur eine Andeutung von Papillenbildung.

Die Sekretansammlung und die gleichsinnige

Veränderung einzelner Zellgruppen kann, wie oben erklärt, nichts entscheiden. Immerhin habe ich den Eindruck, als ob das eingedickte Sekret das Aussehen der von Virchow zitierten Santorini'schen Bezeichnung „milchiger Saft" habe, und die Vacuolen in den Zellen erinnern doch an die Zelllücken, die Virchow, Benda und andere bei dieser Fettmetamorphose der Follikelzellen gesehen haben. Ich ziehe auch Weigerts Cyste zum Vergleich heran, bei der die Drüsenzellen stellenweise verfettet und mit schleimigen Einlagerungen versehen waren. Von Weichselbaum wird angegeben, daß der Inhalt der Hypophysencysten feinkörnige oder schollige, mattglänzende Gebilde von homogener oder granulierter Beschaffenheit seien, daß das cylindrische Flimmerepithel von fettglänzenden Tröpfchen durchsetzt sei, die die milchige Beschaffenheit bedingten und daß die Zellen im Inneren helle, homogene Bläschen einschlössen. Ribbert sah eine Veränderung der Zellen, bei der diese in der Kolloidsubstanz aufgingen. Indes sowohl Vacuolen, wie kolloidale Sekrete beobachtete man auch schon an Ependymepithelien in pathologischen Fällen.

In unserem Falle war gleichzeitig eine Adenombildung der Thyreoidea vorhanden. Virchow hatte bereits auf die morphologische Aehnlichkeit dieser mit dem drüsigen Teile der Hypophysis aufmerksam gemacht, und später haben sich viele, besonders Rogowitsch und Schönemann mit dem Vergleich der funktionellen Tätigkeit beschäftigt. Meist fand bei Schädigung der Schilddrüse durch Atrophie oder neoplastische

Degeneration eine Vergrößerung der Hypophysis und umgekehrt statt. Das kann uns bei den sonst gut erhaltenen, normalen Verhältnissen der Glandula pituit. ebensowenig sagen wie eine klinische Erscheinung, die Fröhlich hervorhebt. Bei Hypophysentumoren, die ohne Akromegalie verlaufen, tritt nämlich nach ihm häufig eine Stoffwechselveränderung in Art eines abnorm reichlichen Fettansatzes auf. Die Patientin war aber damals sehr lange zu ruhiger Bettlage genötigt und nahm dabei gut Nahrung zu sich, sodaß ich diesen Punkt nur als eine interessante Hindeutung auffassen kann.

Ohne mich entscheiden zu wollen, neige ich der Entstehung vom drüsigen Teile zu, jedenfalls der von Hypophysenbestandteilen.

Wir hatten also vor uns eine echte cystische Neubildung im Bereiche des Infundibulums in naher Beziehung zur Hypophyse, die sich zu einer Reihe ähnlicher Beobachtungen gesellte. Wir erkannten, daß sie ihren Anlaß in entwickelungsgeschichtlichen Anomalien haben muß. Ihre Entstehungsursache bleibt ebenso unklar, wie die der echten Geschwülste im allgemeinen. Die Infundibulargegend erschien uns besonders prädisponiert für die embryonale Genese von epithelialen Cysten, einmal von der Mundbucht, auf der anderen Seite vom Neuralrohr und der Epidermis aus. Die Unterscheidung zwischen diesen beiden Arten kann, wenn es sich um ganz selbständige Cysten handelt, sehr schwer werden. Epithelform und Sekret können jedenfalls nicht immer entscheiden. Vielleicht gibt die

Neigung zur Papillenbildung einen berechtigten Hinweis auf die Abstammung vom Ependym. Das kennzeichnete dann die nahe Verwandtschaft dieses zur Epidermis, d. h. eine epidermidale Metaplasie dieses Epithels, oder man hat die Möglichkeit einer nicht vollkommenen Differenzierung der Zellen zum Neuralkanalepithel, eventuell einer Verlagerung von Hautkeimen in dieses zuzugeben.

Bemerkenswert war noch, daß die Keimanlage sich ganz langsam, oder überhaupt erst in hohem Alter entwickelt haben muß, da Störungen erst in den letzten Monaten aufgetreten sind. Es fanden sich ja auch noch einige Inseln des stratum cylindricum und filamentosum im Bereiche des Stiels, die, scheint es, nicht in Proliferation begriffen waren. Ihre Lage verlangt, von neuem die Möglichkeit zu erwägen, ob nicht auch Schleimhautinseln an die Hirnbasis, ja in die Hirnsubstanz auf dem Wege der Hypophysenanlage gelangen und dort zu den verschiedensten krankhaften Bildungen Anlaß geben können.

Die klinischen Erscheinungen, die zu einem Hirntumor Bezug hatten, wurden durch die Sektion bestätigt: das allmähliche Siechtum unter starker Beeinträchtigung der geistigen Kräfte, sowie die eigenartige Lokalisation und geringe Heilungstendenz des Decubitus, eventuell auch die starke Fettzunahme bei Fehlen von Akromegalie.

Literatur.

Arnold: Gehirn, Rückenmark und Schädel eines Hemicephalen. Zieglers Beiträge zur Pathologie und pathologischen Anatomie. Bd. 11. 1892.

Aschoff: Zur Frage der atypischen Epithelwucherungen und der Entstehung pathologischer Drüsenbildungen. Nachrichten d. kgl. Gesellschaft d. Wissensch. in Göttingen. Math.-physik. Klasse. No. 3. 1894.

Benda: Zwei Fälle von Cholesteatom. Berl. klin. Wochenschrift No. 8. 1897.

Benda: Beitr. zur normalen und patholog. Histologie d. Hypophyse. Berl. klin. Wochenschrift No. 52. 1900.

Benecke: Zur Frage der meningealen Cholesteatome. Virchows Archiv 142, 1895; 149, 1897.

Blasius: Ein Fall von Epidermoid der Balkengegend. Virch. Arch. 165, 1901.

Borst: Die Lehre von den Geschwülsten. 1902.

Bostroem: Ueber d. pialen Epidermoide, Dermoide und Lipome und duralen Dermoide. Zentralblatt f. allg. Pathologie und pathol. Anatomie. Bd. 8. 1897.

Boyce, Rubert und Beadles: Pathol. of the Hypoph. Referat im Zentralbl. f. allg. Pathol. und pathol. Anatomie. 1894.

Buhecker: Ein Beitrag zur Pathol. und Physiol. der Hypoph. cerebri. Inaugural-Dissertation Strassburg 1893.

Dürck: Lehrbuch d. allgem. u. spez. patholog. Histologie. 1903.

Fröhlich: Ein Fall von Tumor d. Hypoph. cerebri ohne Akromegalie. Wien. klin. Rundschau 47/48. 1901.

Fabris: Ein Fall v. Meningealcyste d. Medulla oblongata. Zieglers Beitr. z. Path. u. path. Anatomie. Bd. 28. 1900.

Hertwig: Lehrbuch d. Entwicklungsgeschichte d. Menschen und der Wirbeltiere. 1902.

Ernst Häckel: Beiträge z. normal. und pathol. Anatomie der Plexus. Virch. Arch. 16. 1859.

Hoffmann: Zur Lehre von der Syringomyelie. Deutsche Zeitschrift f. Nervenheilkunde. Bd. 3. 1893.

Kahler u. Pick: Vierteljahresschrift f. die praktische Heilkunde 144/147.

Langer: Ueber cystische Tumoren im Bereiche des Infundibulum cerebri. Zeitschr. f. Heilkunde. Bd. 13. 1892.

Rob. Langerhans: Vier Fälle von cystoid. Degeneration d. Arachnoidea. Inaugural-Dissertation. Berlin 1884.

Luschka: Ueber den Hirnanhang. Berlin 1860.

v. Mihalkowics: Wirbelseite und Hirnanhang. Archiv f. mikrosk. Anatomie. Bd. 11.

Ribbert: Lehrbuch der allg. Pathol. und pathol. Anatomie. 1901; 1905.

Ribbert: Ein Tumor der Hypophysis. Virch. Arch. 90, 1882.

Rokitanski: Lehrbuch der pathol. Anatomie. 1856. 1861.

Selke. Ueber ein epithel. Papillom des Gehirns. Inaugural-Dissertation. Königsberg 1891.

Stroebe: Ueber Entstehung und Bau der Gehirngliome. Zieglers Beitr. z. allg. Pathol. u. path. Anatomie. Bd. 18. 1895.

Thallmayr: Zur Kasuistik der Hypoph. Tumoren. Inaugural-Dissertation in Erlangen. 1901.

Virchow: Die Lehre v. d. krankhaften Geschwülsten. 1862/63.

Weichselbaum: Zu den Neubildungen der Hypophyse. Virch. Arch. 65, 1879.

Weigert: Zur Lehre v. d. Tumoren der Hirnanhänge. Virch. Arch. 65, 1875.

Zenker: Enorme Cystenbildung im Gehirn vom Hirnanhang ausgehend. Virch. Arch. 12, 1857.

Ziegler: Lehrb. d. allg. Pathol. u. d. pathol. Anatomie. 1906.

Die hier nicht angeführten Autorennamen des Textes sind Zitate aus obigen Werken.

Lebenslauf.

Als Sohn des Fabrikanten und Kaufmanns Moritz Klestadt wurde ich Walter Klestadt am 26. Februar 1883 zu Bernburg geboren. Am selben Orte besuchte ich die Vorschule und das Herzogl. Karls-Gymnasium, die ich nach 12-jährigem Besuch mit dem Zeugnis der Reife verließ. In Heidelberg begann ich 1901 mein medizinisches Studium, setzte dieses 4 Semester in München fort. Dort bestand ich im Juli 1903 meine ärztliche Vorprüfung. Im folgenden Wintersemester leistete ich mein Diensthalbjahr bei der Waffe im Königl. bayer. 3. Feldartillerie-Regiment zu München ab. Das folgende Sommersemester bezog ich die Universität Freiburg. In den Sommerferien famulierte ich bei Professor Dr. A. Fraenkel (Urbankrankenhaus Berlin). Den folgenden Winter war ich an der Berliner Universität immatrikuliert. März und April beschäftigte ich mich als Famulus in der Königl. chirurgischen Poliklinik (Exc. Prof. Dr. v. Bergmann, Prof. Dr. Borchardt). Die beiden letzten klinischen Semester verbrachte ich wieder in München. Dort war ich noch 4 Monate Coassistent an der Kinder-Poli-

klinik des Prof. Dr. v. Ranke und 2 Monate in dem pathologischen Institut der Universität (Prof. Dr. v. Bollinger, Prof. Dr. Dürck). Am 25. Mai 1906 vollendete ich ebenfalls in München meine Staatsprüfung nach der neuen Prüfungsordnung vom 28. Mai 1901.

Den obenerwähnten Herren, wie allen meinen sonstigen akademischen Lehrern sei an dieser Stelle mein Dank gesagt.

Dieser gebührt vor allem noch Herrn Prosektor Dr. Oberndorfer, der mir das Material zu der Arbeit übergab. Für sein ständiges Interesse am Fortgang derselben, seine Ratschläge und die gütige Durchsicht werde ich ihm stets herzlichen Dank wissen. Auch Herrn Obermedizinalrat Professor Dr. v. Bollinger bin ich für die liebenswürdige Uebernahme des Referates sehr verbunden.